

PREENCHIMENTO COM ÁCIDO HIALURÔNICO EM LÁBIOS MADUROS - RELATO DE CASO

Filling with hyaluronic acid in mature lips - case report

Relleno con ácido hialurónico en labios maduros - reporte de caso

Armando Teixeira de Sousa Júnior¹, Lucia Coelho Garcia Pereira², Janice Oliveira Martins³

DOI 10.51670/aos.v2i2.46

RESUMO

Objetivo: relatar caso clínico de preenchimento com ácido hialurônico em lábios maduros. **Descrição do Caso:** paciente de 53 anos insatisfeita com o tamanho e formato dos lábios, apresentou interesse pelo procedimento de preenchimento labial. Após planejamento do caso, as injeções com ácido hialurônico foram realizadas. A paciente apresentou receio quanto ao volume final de seus lábios pós-procedimento. Foi sugerido a realização do procedimento em duas etapas o que facilitaria a aceitação e adicionalmente minimizaria o risco de intercorrências. Foi utilizado 1ml de ácido hialurônico e trinta dias após, mais 1ml. Foi utilizado cânula 22G e antes da injeção foi realizada a aspiração. O procedimento foi bem sucedido e proporcionou uma revitalização dos lábios maduros, mantendo a proporção labial adequada para obtenção de uma aparência natural. **Conclusão:** o preenchimento com ácido hialurônico em lábios maduros, no caso relatado neste artigo pode restabelecer com sucesso e sem intercorrências o terço inferior da face. A revitalização labial com aparência natural foi obtida em duas sessões que foram essenciais para melhor aceitação da paciente e melhor acomodação do material preenchedor nos tecidos labiais.

Palavras-chave: Ácido hialurônico, envelhecimento, lábios.

ABSTRACT

Objective: to report a clinical case of filling with hyaluronic acid in mature lips. **Case Description:** A 53-year-old patient, dissatisfied with the size and shape of the lips, showed interest in the lip filling procedure. After planning the case, injections with hyaluronic acid were performed. The patient was concerned about the final volume of her lips after the procedure. It was suggested to carry out the procedure in two stages, which would facilitate acceptance and additionally minimize the risk of complications. 1ml of hyaluronic acid was used and thirty days later, 1ml more. A 22G cannula was used and aspiration was performed before injection. The procedure was successful and provided a revitalization of the mature lips, maintaining the proper lip proportion to obtain a natural appearance. **Conclusion:** filling with hyaluronic acid in mature lips, in the case reported in this article, can successfully and uneventfully restore the lower third of the face. The natural-looking lip revitalization was achieved in two sessions that were essential for better patient acceptance and better accommodation of the filling material in the labial tissues.

Keywords: Hyaluronic acid, aging, lips.

¹ Especialista em prótese dental- UFU, Especialista em periodontia – FOJOP. Harmonização Orofacial - CIOG / Goiânia

² Especialista, mestre e doutora em Dentística – FOB/USP. Harmonização Orofacial - CIOG / Goiânia
e-mail: draluciapereira@yahoo.com.br

³ Especialista em Ortodontia e Implantodontia - IBPG Brasília. Harmonização Orofacial - CIOG / Goiânia.

SUBMETIDO EM: 05/2021

|

ACEITO EM: 07/2021

|

PUBLICADO EM: 09/2021

RESUMEN

Objetivo: reportar un caso clínico de relleno con ácido hialurónico en labios maduros. **Descripción del caso:** una paciente de 53 años, insatisfecha con el tamaño y la forma de los labios, mostró interés en el procedimiento de relleno de labios. Después de planificar el caso, se realizaron inyecciones con ácido hialurónico. La paciente estaba preocupada con el volumen final de sus labios después del procedimiento. Se sugirió realizar el procedimiento en dos etapas, lo que facilitaría la aceptación y además minimizaría el riesgo de complicaciones. Se utilizó 1 ml de ácido hialurónico y treinta días después, 1 ml más. Se utilizó una cánula 22G y con aspirado previo a la inyección. El procedimiento fue exitoso y proporcionó una revitalización de los labios maduros, manteniendo una proporción de labios adecuada a la obtención de una apariencia natural. **Conclusión:** rellenar con ácido hialurónico labios maduros, como en el caso reportado en este artículo, puede restaurar con éxito y sin incidentes el tercio inferior del rostro. La revitalización labial de aspecto natural se logró en dos sesiones, desdoblamiento fundamental para mejor aceptación por la paciente y una mejor distribución del material utilizado entre los tejidos labiales.

Palabras clave: ácido hialurónico, envejecimiento, labios.

INTRODUÇÃO

A perda do volume dos lábios pode ser agravada pelo envelhecimento, pelos danos solares, fatores da hereditariedade e pelo tabagismo, podendo acarretar também em rugas periorais e proeminência do sulco mentolabial ^{1,2}.

Os lábios tem uma importância estética na parte inferior da face melhorando a atratividade do rosto como um todo. Os defeitos nesta área têm implicações significativas para a simetria funcional e cosmética.^{3,4}

O formato dos lábios muda com a idade, resultando no alongamento da porção cutânea do lábio superior e no vermelhão do lábio superior, perdendo gradualmente seu volume e tornando-se mais fino⁴. Dentre as opções de tratamento, a fim de corrigir os sinais da idade nos lábios, está o uso de preenchedores dérmicos². Preenchimentos faciais são comumente vistos como uma técnica adjuvante para reconstrução labial cirúrgica, mas também pode ser usada como uma técnica autônoma e temporária opção de manejo para incompetência oral e defeitos de contorno ³.

Com o passar do tempo, os lábios sofrem alongamento e o afinamento significativamente. Os lábios superiores se estreitaram em uma média de 3,6 mm do final da adolescência aos 40 anos, e aproximadamente de 1,4 mm dos 40 a 59 anos de idade ⁵⁻⁸. Adicionalmente, a borda dos lábios fica menos visíveis, as comissuras perdem sustentação e mudam de posição, há perda de volume e elasticidade da derme, perda de tônus muscular e surgimento de rugas na pele por hiperatividade do orbicular da boca ⁸. Reabsorções ósseas e perda dental podem acentuar o processo de envelhecimento labial ⁹.

O aumento dos lábios com preenchedores envolve uma série de diferentes técnicas de injeção, baseadas no objetivo e na expectativa do paciente e anatomia facial ^{10,11}. Enquanto pacientes mais jovens tendem a desejar mais plenitude e volume nos lábios, o paciente maduro muitas vezes deseja uma abordagem mais conservadora e tende a se concentrar no envelhecimento que ocorre ao redor do lábio ⁸.

Este relato de caso tem como objetivo descrever o preenchimento com ácido hialurônico, em lábios maduros de forma segura, realizado em duas sessões.

DESCRIÇÃO DO CASO

Paciente com 53 anos, do gênero feminino, buscou ajuda em uma clínica privada, com queixa de insatisfação do tamanho e formato dos lábios (**Figura 1**). Na anamnese a paciente foi constatado que a não de medicamentos e nem problemas de saúde.

O planejamento inicial foi realizado e a paciente devidamente informada sobre as possíveis complicações que poderiam ocorrer devido ao procedimento, e que se ocorressem, seria prontamente tratada até seu restabelecimento. A paciente concordou e assinou o Termo de Consentimento Livre e Esclarecido e autorizou o uso de suas imagens para fins científicos. Devido ao receio que a paciente apresentava em relação ao resultado final, foi sugerido a realização do procedimento em duas etapas, ideal para reconstrução de lábios maduros.

Após antissepsia com digluconato de clorexidina 2% (Riohex 2% - Rioquímica, São José do Rio Preto - SP), as marcações com caneta dermatográfica foram realizadas com a paciente sentada, para não perder a referência natural dos lábios, para auxiliar no planejamento e evitar falhas durante a execução da técnica (**Figura 2**). Em seguida, a paciente foi submetida a anestesia com lidocaína tópica (Dermomax Creme 40mg - Aché, Guarulhos - SP) e de bloqueio dos nervos infraorbitário e mentoniano com anestésico local injetável a base de cloridrato de lidocaína 2% com epinefrina 1:100.000 (Alphacaína - DFL, Rio de Janeiro - RJ).

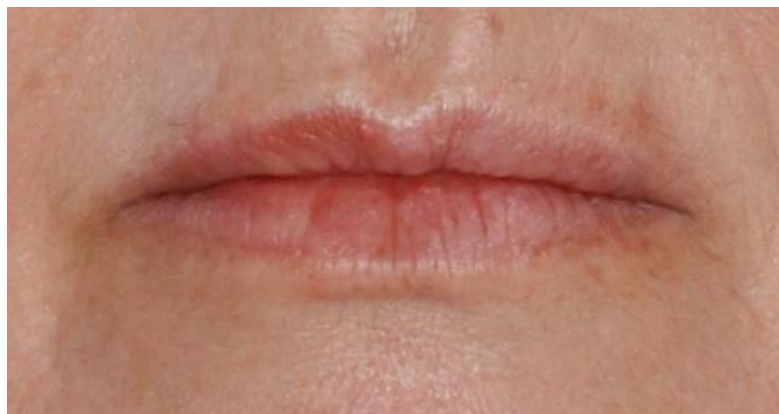

Figura 1. Fotografia inicial do caso com lábios cerrados.

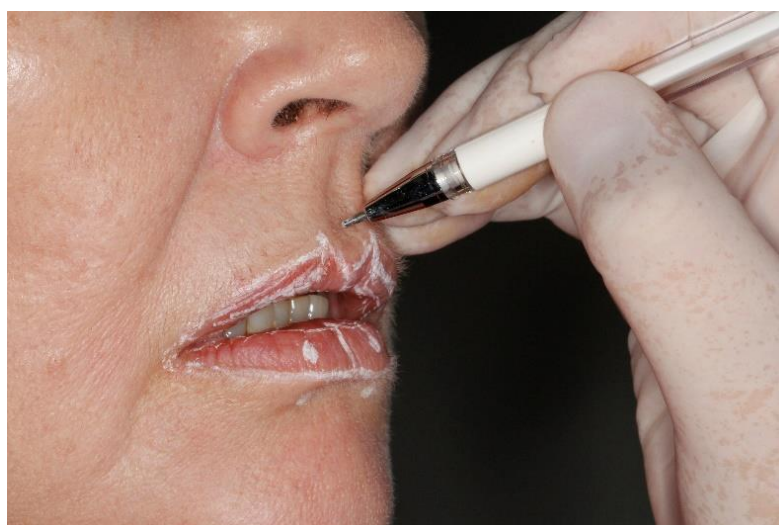

Figura 2. Planejamento usando desenho sobre os lábios.

O preenchedor escolhido para a técnica foi o Rennova Fill (Rennova - Innovapharma, Goiania-GO), cuja aplicação foi realizada em duas sessões, conforme informado à paciente. Na primeira sessão foi utilizado 1 mL, com o objetivo de hidratação e realçar os contornos anatômicos.

O preenchimento do lábio inferior foi realizado primeiramente com a utilização de cânula 22G cujo pertuito foi realizado com agulha do mesmo calibre.

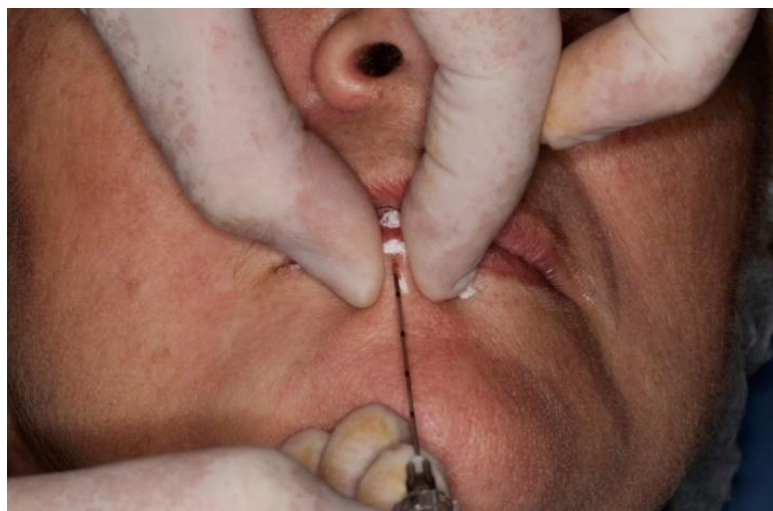


Figura 3 - Introdução da cânula para inserção do ácido hialurônico.

Antes de injetar o ácido hialurônico foi realizado a aspiração por 10 segundos e certificar que o material não será inserido em artéria. Sem evidências de sangue na seringa, próximo da margem do lábio foi depositado 0,2mL em bolus na parte central e seca do lábio (**Figura 3**), dividindo aplicação em dois pontos, conforme marcação para conseguirmos volume e evitarmos migração do AH para parte molhada. Foi realizada massagem na região para que o ácido hialurônico também se descoloque em direção a comissura labial, permitindo assim um formato de gota. O mesmo foi realizado no lado oposto do lábio inferior.

Para o lábio superior, o pertuito foi realizado acima, entre a pele e o lábio, da região mais alta do arco do cupido em ambos os lados (**Figura 4**). A cânula foi introduzida de cima para baixo até atingir a região entre a zona seca e molhada do lábio. Antes de injetar o produto foi realizada novamente a manobra de aspiração. Em seguida, a cânula foi inclinada e introduzida em direção a comissura labial. Após, 0,2 ml de ácido hialurônico foram aplicados no percurso através de retroinjeção. A mesma técnica foi realizada em ambos os lados. Em seguida a paciente foi colocada sentada para avaliação das possíveis assimetrias, para correções caso necessárias.

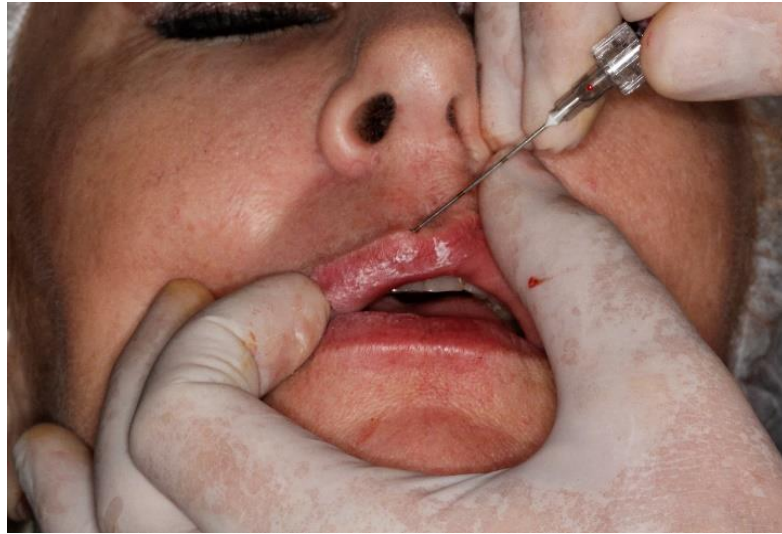

Figura 4 - Inserção da cânula para preenchimento do lábio superior.

O contorno labial foi realizado na técnica de retroinjeção, com aplicação superficial em todo o contorno labial. A eversão na comissura labial pode amenizar a aparência de sorriso triste e esta foi obtida fazendo um pilar de ácido hialurônico na extremidade da comissura, colocando uma média de 0,1 ml em cada lado.

Após conclusão do procedimento (**Figura 5**), massagem suave no local foi realizada para modelar melhor o preenchedor dentro dos tecidos, fornecendo um contorno mais uniforme.

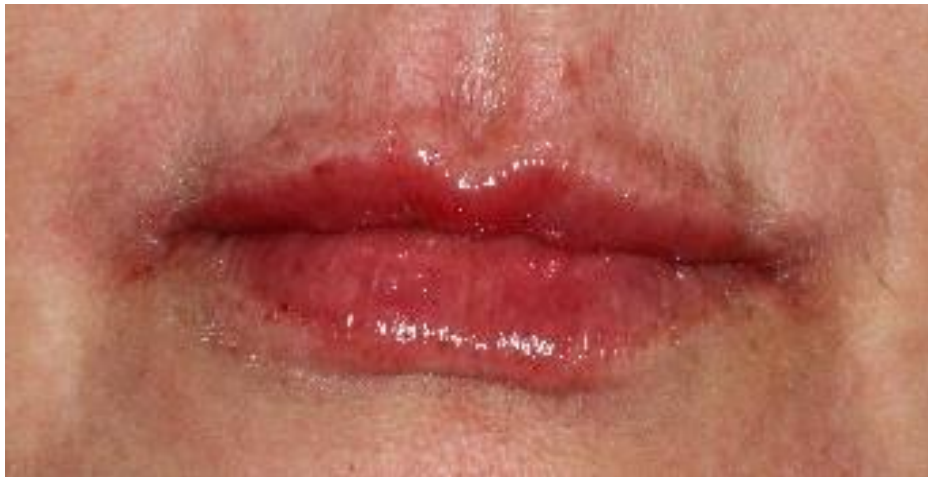

Figura 5. Aspecto final dos lábios logo após a finalização da primeira sessão.

Após 30 dias foi observado uma melhora significativa na revitalização labial (**Figura 6**) e como planejado, nesta segunda sessão foi inserido mais 1 mL com objetivo de ácido hialurônico com objetivo de dar sustentação e volume. Esta estratégia foi realizada para evitar alterações muito perceptíveis, facilitando

a aceitação da paciente e no meio em que convive. Adicionalmente, esta abordagem também minimiza o risco de intercorrências, dando tempo para os tecidos labiais se adaptarem ao novo volume.

O caso foi concluído com a suave projeção labial mantendo aparência natural (**Figura 7**).

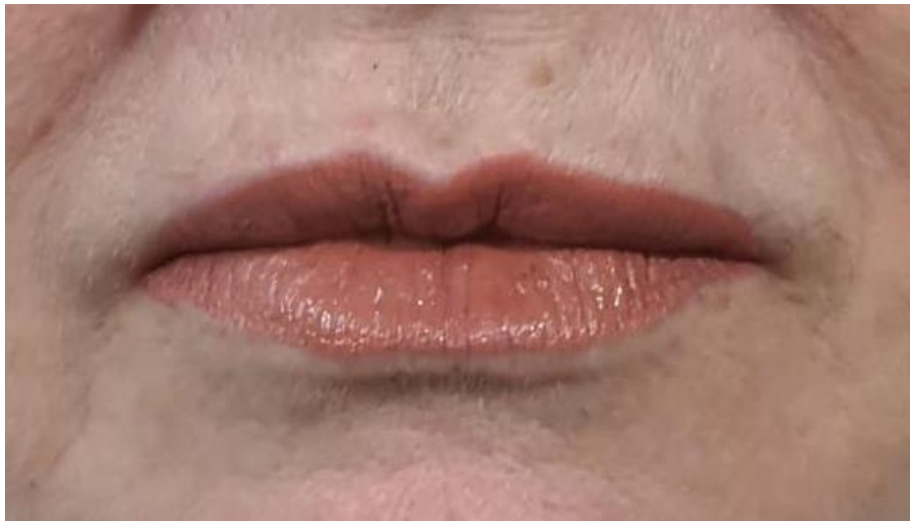

Figura 6. Aspecto dos lábios após 30 dias da 1ª sessão.

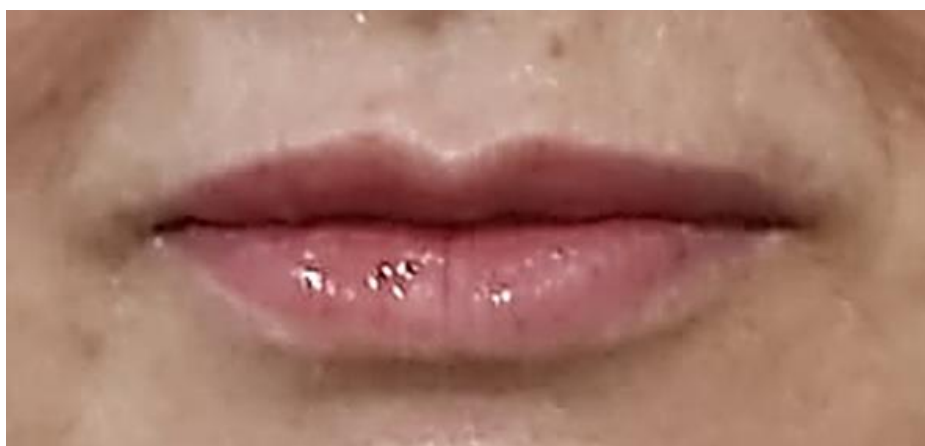

Figura 7. Aspecto final dos lábios logo após a finalização da segunda sessão, foi injetado mais 1mL de preenchedor.

DISCUSSÃO

A técnica de preenchimento com ácido hialurônico em tecidos moles tem sido muito procurada com o envelhecimento da geração baby boomers (nascidos entre 1945 e 1964) na população, principalmente devido ao baixo custo e resultados instantâneos e por se tratar de uma técnica relativamente segura ¹².

As alterações senescentes do lábio superior levam à perda de volume muscular e ao enfraquecimento dos tecidos conjuntivos, criando um filtro mais plano, diminuição da altura vertical do vermelhão do lábio

superior e inversão do lábio superior para a cavidade oral. Essas mudanças de volume, juntamente com mudanças actínicas e elásticas, produzem como consequência, as ríides periorais ¹³.

O material preenchedor escolhido no presente caso clínico foi o Rennova Fill (Rennova - Innovapharma, Goiania-GO), indicado pelo fabricante para alcançar uma plenitude de aparência natural nos lábios com projeção adequada do vermelhão e equilibrada proporções do lábio inferior e superior. Indicado para ser injetado na derme média a profunda, este preenchedor é um produto a base de hialuronato de sódio reticulado a 23mg/mL com pH 6,8 - 7,4, com viscoelasticidade necessária para atenuar pregas nasolabiais moderadas a acentuadas ¹⁴.

Devido as propriedades reológicas de preenchedores indicados para lábios, é esperado de que o volume destes persista à degradação por aproximadamente 6 meses em média. Apesar do tempo limitado de duração, é importante ressaltar de que o uso do produto, posicionamento e técnica adequados pode ajudar a mitigar complicações potenciais ¹⁵.

Segundo o fabricante, são contraindicações de uso deste preenchedor em pacientes que tendem a desenvolver cicatrização hipertrófica; com histórico de doenças autoimunes ou que estejam recebendo tratamento de imunoterapia; pacientes com hipersensibilidade comprovada ao ácido hialurônico; gestantes ou lactantes; pacientes com menos de 18 anos. Adicionalmente não deve ser utilizado em áreas que apresentem processos cutâneos inflamatórios e/ou infecciosos (por exemplo: acne, herpes etc.); pacientes em terapia à base de anticoagulantes e associada com terapia à laser, peeling químico ou dermoabrasão ¹⁴.

Embora não haja uma técnica ideal para obter um lábio “perfeito” ou uma abordagem “padrão” para o aumento labial, existem alguns conceitos básicos que levam a resultados naturais e esteticamente agradáveis. Um destes princípios artísticos básicos ainda se aplicam até hoje e são baseados na proporção áurea – 1 : 1,618, que revela o equilíbrio ideal e a relação de simetria ¹⁶. Contudo, muitos pacientes têm sua própria definição de um lábio ideal ¹⁷, nem sempre seguindo a proporção áurea, o profissional deve tomar sua decisão clínica da melhor forma possível, levando em consideração a opinião do paciente ⁸.

A proporção do lábio ideal em caucasianos na vista frontal é 1: 1,6, o que se traduz a cerca de 40% do volume do lábio superior e 60% do volume do lábio inferior ^{15,16,18}. Um exagero ou erro destas proporções pode levar a aparência de “boca de pato” ou “lábios de salsicha” ^{9,16}. Estas aparências também podem ser decorrentes de aumento do volume labial sem avaliação adequada das estruturas ao redor, tanto a parte esquelética e tecido mole ¹⁹ ou, por persistência de pacientes com expectativas irreais ou com anseio de um formato de lábio incomum ⁸. Ao ouvir o que o paciente deseja é sempre bom certificar se é razoável; expectativas irreais podem ser um sinal de transtorno dismórfico corporal. Nestes casos, melhor agir com ética e não ter receio em recusar a realizar o tratamento ⁹.

Uma injeção muito superficial pode levar a uma aparência de inchaço dos lábios, enquanto uma injeção muito profunda pode falhar em acentuar a área branca do lábio, invertendo o mesmo ¹³. Entretanto injeções superficiais de um preenchimento dérmico acima do orbicular músculo ajudaria a evitar a injeção inadvertida na artéria labial ¹⁰. Foi observado em um estudo três posições diferentes das artérias em relação ao músculo orbicular da boca: submucosa (78,1%), intramuscular (17,5%) e subcutânea (2,1%). O curso e distribuição dessas artérias e suas colaterais são variáveis ²⁰. A variabilidade na posição de a artéria labial superior para mudar o plano é 29%, enquanto 32 % para o inferior artéria labial ²¹. Profundo conhecimento anatômico da posição precisa das artérias labiais superior e inferior podem reduzir os riscos de efeitos adversos ¹³, aumentando a probabilidade de resultados seguros e duradouros ^{10,21}.

O edema provocado logo após-injeção de ácido hialurônico não ocorre da mesma dimensão em cada lado do lábio e, por isso, recomenda-se tratar um lado de cada vez antes de prosseguir para a próxima etapa. Na maioria dos pacientes, aproximadamente 1 a 1,5 ml de preenchimento com ácido será adequado para aumentar os lábios e alcançar resultados esteticamente agradáveis ⁹. Para lidar com as consequências do envelhecimento dos lábios é comum sentir a necessidade de injetar preenchedor no complexo perioral (rítides periorais, oral comissuras labiais e linhas de marionete) ¹⁵. Ao tratar de toda a região perioral, evita-se criar lábios 'falsos' ou o infame 'beicinho de truta', o que ocasionalmente, isso pode significar a utilização de uma

seringa extra para tratar toda a área; mantendo uma aparência natural, onde os lábios se fundem perfeitamente no rosto^{15,22}.

É sempre importante realizar a aspiração antes de injetar o material preenchedor para evitar a injeção intravascular e, uma vez que o preenchimento é realizado, a área injetada deve ser imediatamente massageada para controlar o posicionamento final do enchimento²³.

Se a segurança for definida em menores chances de injetar ácido hialurônico dentro de artérias, pode-se afirmar que as cânulas são mais seguras do que as agulhas de tamanho correspondente²⁴. Cânulas de calibre 22 e 25 exigem forças maiores para penetração intra-arterial em comparação com agulhas de tamanho correspondente. Entretanto, utilização de cânulas abaixo de 25G (ex. 27G) poderá ter o mesmo comportamento das agulhas em termos de habilidade de perfurar vasos sanguíneos²⁴. Adicionalmente, a utilização de cânulas evita riscos de complicações como eritema, edema, equimoses e injúrias vasculares²⁵.

Os hematomas, quando ocorrem são mais comuns na área seco-molhado (limítrofe labial), onde passa a artéria labial. Os hematomas são causados devido a oclusão por compressão e este evento adverso deverá ser tratado rapidamente com gelo e esteróides, bem como a massagem local. Pacientes que desenvolvem hematomas pós-aumento labial também precisarão fazer observação de acompanhamento diário¹⁵.

Uma vantagem a ser observada na restauração do terço inferior é a proporcionalidade da face, pois é possível restaurar o ângulo e a distância nasolabial, já que promovendo eversão e projeção do lábio superior, há diminuição da distância entre a base do nariz e a linha de transição da mucosa cutâneo-labial e redução do ângulo nasolabial¹⁶.

Os métodos preferidos para recompor o formato dos lábios são: injeção de borda, injeção marginal e técnica de eversão²⁵, contudo é importante estar ciente dos desafios pertinentes tanto ao lábio jovem, quanto ao maduro, que geralmente requerem abordagens diferenciadas^{8,22}. Lábios envelhecidos requerem diferentes padrões de injeção para oferecer adequada reestruturação e assim manter a aparência natural¹⁵.

CONCLUSÃO

O preenchimento com ácido hialurônico em lábios maduros, no caso relatado neste artigo, demonstrou que pode restabelecer com sucesso e sem intercorrências o terço inferior da face. A revitalização labial com aparência natural foi obtida em duas sessões que foram essenciais para melhor aceitação da paciente e melhor acomodação do material preenchedor nos tecidos labiais.

REFERÊNCIAS

1. Luthra A. Shaping Lips with Fillers. **J Cutan Aesthet Surg**. 2015; 8(3):139-42.
2. Sarnoff DS, Saini R, Gotkin RH. Comparison of filling agents for lip augmentation. **Aesthet Surg J**. 2008;28(5):556-63.
3. Przylipek M, Przylipek J, Terlikowski R, Lubowicka E, Chrostek L, Przylipek A. **J Cosmet Dermatol**. 2018;17(6):954-59.
4. Pascali M, Quarato D, Carinci F. Filling Procedures for Lip and Perioral Rejuvenation: A Systematic Review. **Rejuvenation Res**. 2018;21(6):553-59.
5. Pecora NG, Baccetti T, McNamara JA Jr. The aging craniofacial complex: a longitudinal cephalometric study from late adolescence to late adulthood. **Am J Orthod Dentofacial Orthop**. 2008;134(4):496-505.
6. Iblher N, Kloepper J, Penna V, Bartholomae JP, Stark GB. Changes in the aging upper lip--a photomorphometric and MRI-based study (on a quest to find the right rejuvenation approach). **J Plast Reconstr Aesthet Surg**. 2008;61(10):1170-6.

7. Bozdog ZK, Kurkcuoglu A, Ustdal A, Cam Y, Oguz O. Upper and lower lip soft tissue thicknesses differ in relation to age and sex. **Int. J. Morphol.** 2017; 35(2):852-58.
8. Greene RM. Comparing the Use of Injectable Fillers for the Youthful Lip and the More Mature Lip. **Facial Plast Surg.** 2019;35(2):134-39.
9. Sarnoff DS, Gotkin RH. Six steps to the "perfect" lip. **J Drugs Dermatol.** 2012;11(9):1081-8.
10. Hotta TA. Lip Enhancement: Physical Assessment, Injection Techniques, and Potential Adverse Events. **Plast Surg Nurs.** 2018; 38(1):7-16.
11. Bertucci V, Lynde CB. Current concepts in the use of small-particle hyaluronic acid. **Plast Reconstr Surg.** 2015;136(5 suppl):132S-138S.
12. Vedamurthy M. Beware What You Inject: Complications of Injectables-Dermal Fillers. **J Cutan Aesthet Surg.** 2018;11(2):60-6.
13. Blandford AD, Hwang CJ, Young J, Barnes AC, Plesec TP, Perry JD. Microanatomical Location of Hyaluronic Acid Gel Following Injection of the Upper Lip Vermilion Border: Comparison of Needle and Microcannula Injection Technique. **Ophthalmic Plast Reconstr Surg.** 2018;34(3):296-99.
14. RENNOVA FILL - Instruções de uso. Disponível em: <https://www.innovapharma.com/wp-content/uploads/2019/03/BULA-FILL.pdf> . Acesso em: 22 maio 2021.
15. Fletcher L. Mastering the art of lip rejuvenation: identifying patterns and techniques. **J Aesthetic Nursing.** 2014; 3(8):322-9.
16. Dias FR, Milani VCM, Guimarães HRC, Metelmann U. Experience with the lip filling technique: lip tenting. **Surg Cosmet Dermatol.** 2020;12(2):135-42.
17. Kollipara R, Walker B, Sturgeon A. Lip Measurements and Preferences in Asians and Hispanics: A Brief Review. **J Clin Aesthet Dermatol.** 2017;10(11):19-21.
18. Popenko NA, Tripathi PB, Devcic Z, Karimi K, Osann K, Wong B. A Quantitative Approach to Determining the Ideal Female Lip Aesthetic and Its Effect on Facial Attractiveness. **JAMA Facial Plast Surg.** 2017;19(4):261-267.
19. Fitzgerald R, Carqueville J, Yang PT. An approach to structural facial rejuvenation with fillers in women. **Int J Womens Dermatol.** 2018;5(1):52-67.
20. Walker L, Cetto R. Lip Augmentation Using Hyaluronic Acid Filler and a 4-mm Needle: A Safer, More Natural, and Predictable Approach. **J Clin Aesthet Dermatol.** 2021;14(1):E61-E63.
21. Cotofana S, Pretterklieber B, Lucius R, Frank K, Haas M, Schenck TL, et al. Distribution Pattern of the Superior and Inferior Labial Arteries: Impact for Safe Upper and Lower Lip Augmentation Procedures. **Plast Reconstr Surg.** 2017;139(5):1075-1082.
22. Kontis TC, Bunin L, Fitzgerald R. Injectable Fillers: Panel Discussion, Controversies, and Techniques. **Facial Plast Surg Clin North Am.** 2018;26(2):225-236.
23. Yamasaki A, Lee LN. Facial fillers in lip reconstruction. **Open Techniques in Otolaryngol.** 2020; 31(1): 38-44.
24. Pavicic T, Webb KL, Frank K, Gotkin RH, Tamura B, Cotofana S. Arterial Wall Penetration Forces in Needles versus Cannulas. **Plast Reconstr Surg.** 2019;143(3):504e-512e.
25. Sahan A, Funda T. Four-point injection technique for lip augmentation. **Acta Dermatovenerol Alp Pannonica Adriat.** 2018;27(2):71-73.