

PROTOCOLO GUEDES-MAGALHÃES: EFICIENTE RECURSO PARA A REDUÇÃO DOS COMPARTIMENTOS SUPERFICIAIS DE GORDURA

Guedes-Magalhães protocol: efficient resource for the reduction of superficial fat compartments.

Protocolo de Guedes-Magalhães: recurso eficiente para la reducción de compartimentos grasos superficiales.

Fátima Fortuna Marrach Archangelo^{1*}, Ruy Guedes², Mariana de Azevedo Magalhães³.

RESUMO

Objetivo: mostrar a efetividade do Protocolo Guedes-Magalhães na redução do volume dos compartimentos superficiais de gordura dos terços médio e inferior da face, com a utilização de substâncias químicas que promovem leveza e melhor contorno facial. Ademais, buscar-se-á confirmar se o Protocolo propicia também, resultados majorados aos procedimentos futuros, como o lifting facial cirúrgico ou não cirúrgico. **Detalhamentos de Caso:** paciente do gênero feminino, MM, 43 anos, procurou atendimento para tratamento de Harmonização Orofacial em consultório particular, em Pirassununga (SP). Constatou-se a necessidade preliminar, em reduzir o volume facial para após, dar prosseguimento aos demais tratamentos ao alcance do equilíbrio estético. Assim, foi sugerido esse protocolo para emagrecimento facial. **Conclusão:** após 28 dias de tratamento, ficou evidente a perda de volume e conseqüentemente, o peso dos compartimentos adiposos superficiais medial, nasolabial e jowls, bem como, restou provado que o Protocolo Guedes-Magalhães, além do emagrecimento facial, auxilia em futuros tratamentos cirúrgicos e não cirúrgicos, dentro da Harmonização Orofacial - HOF.

Palavras-chave: estética; emagrecimento facial; orofacial.

¹ Cirurgiã-dentista, doutoranda em Ozonioterapia pela Universidade de São Paulo (USP). E-mail: fatimamarrach@ig.com.br.

² Cirurgião-dentista, especialista em Harmonização Orofacial, MR Odontologia e Estética.

³ Cirurgiã-dentista, especialista em prótese dentária.

SUBMETIDO EM: 10/2022 | ACEITO EM: 10/2022 | PUBLICADO EM: 11/2022

ABSTRACT

Objective: to show the effectiveness of the Guedes-Magalhães Protocol in reducing the volume of superficial fat compartments in the middle and lower thirds of the face, using chemical substances that promote lightness and better facial contour. In addition, we will seek to confirm whether the Protocol also provides enhanced results to future procedures, such as surgical or non-surgical facial lifting. **Case Details:** female patient, MM, 43 years old, sought care for Orofacial Harmonization treatment in a private office in Pirassununga (SP). There was a preliminary need to reduce the facial volume and then proceed with the other treatments to achieve aesthetic balance. Thus, the Guedes-Magalhães Protocol for Facial Slimming was suggested. **Conclusion:** after 28 days of treatment, it was evident the loss of volume and, consequently, the weight of the medial, nasolabial and jowls superficial adipose compartments, as well as, it was proved that the Guedes-Magalhães Protocol, in addition to facial weight loss, helps in future treatments. surgical and non-surgical, within the Orofacial Harmonization.

Key words: aesthetics; facial slimming; orofacial.

RESUMEN

Objetivo: mostrar la efectividad del Protocolo Guedes-Magalhães en la reducción del volumen de los compartimientos grasos superficiales en los tercios medio e inferior de la cara, utilizando sustancias químicas que promueven luminosidad y mejor contorno facial. Además, buscaremos confirmar si el Protocolo también brinda mejores resultados para procedimientos futuros, como el estiramiento facial quirúrgico o no quirúrgico. **Detalle del Caso:** paciente femenina, MM, 43 años, buscó atención para tratamiento de Armonización Orofacial en consultorio privado en Pirassununga (SP). Había una necesidad preliminar de reducir el volumen facial y luego continuar con los demás tratamientos para lograr el equilibrio estético. Por lo tanto, se sugirió el Protocolo Guedes-Magalhães para Adelgazamiento Facial. **Conclusión:** después de 28 días de tratamiento, se evidenció la pérdida de volumen y, consecuentemente, de peso de los compartimientos adiposos superficiales medial, nasolabial y papada, así como se comprobó que el Protocolo de Guedes-Magalhães, además de pérdida de peso, ayuda en futuros tratamientos, quirúrgicos y no quirúrgicos, dentro de la Armonización Orofacial.

Palabras clave: estética; adelgazamiento facial; orofacial.

INTRODUÇÃO

O envelhecimento é um processo fisiológico de modulação progressiva¹. Em função de uma perda contínua da habilidade de adequação do organismo, que ocorre com o avanço da idade, ele pode ser acelerado e intensificado por fatores intrínsecos ou cronológico e extrínseco ou fotoenvelhecimento².

Por intrínseco, entende-se o envelhecimento que decorre do passar do tempo; já o extrínseco é aquele de origem externa, oriundo de exposições excessivas ao sol, poluições, produtos que contem químicas usadas inadequadamente, tabagismos e estilos de vida com ingestão exacerbada de açúcares e lipídios³.

Os estudos sobre o mecanismo de envelhecimento facial permitiram a compreensão do processo conhecido como “quadralização” da face, que ocorre a partir da mudança na forma do rosto: a face perde o formato de trapézio invertido, específico da juventude, ganhando um formato mais quadrado, associado à idade mais avançada⁴.

Nas últimas décadas, uma série de procedimentos foram desenvolvidos com o objetivo de suavizar os sinais de envelhecimento e restaurar a aparência pubescente da face. Dentre eles, encontra-se o Protocolo Guedes-Magalhães, que se destina a redução do volume facial de forma minimamente invasiva, apresentando resultados que sugerem um rejuvenescimento do rosto, além de auxiliar em futuros tratamentos cirúrgicos e não cirúrgicos, dentro da Harmonização orofacial⁵.

O emagrecimento facial pretendido no protocolo Guedes-Magalhães consiste, basicamente, na diminuição do volume, de certas áreas faciais, pela lipoclasia dos adipócitos, com intuito de promover um melhor contorno facial, auxiliando nos demais procedimentos em harmonização orofacial, como, por exemplo, o lifting facial⁶.

Assim, o objetivo desse estudo foi mostrar a efetividade do Protocolo Guedes-Magalhães na redução do volume dos compartimentos superficiais de gordura dos terços médio e inferior da face, com a utilização de substâncias químicas, observando-se que a leveza e o melhor contorno facial se dão de modo a restaurar a aparência jovem do rosto.

DETALHAMENTO DO CASO

Paciente do gênero feminino, MM, 43 anos, procurou atendimento para tratamento de Harmonização Orofacial em consultório particular, em Pirassununga (SP). Constatou-se a necessidade preliminar, em diminuir o volume facial para após, dar prosseguimento aos demais tratamentos ao alcance do equilíbrio estético (**Figura 1**).

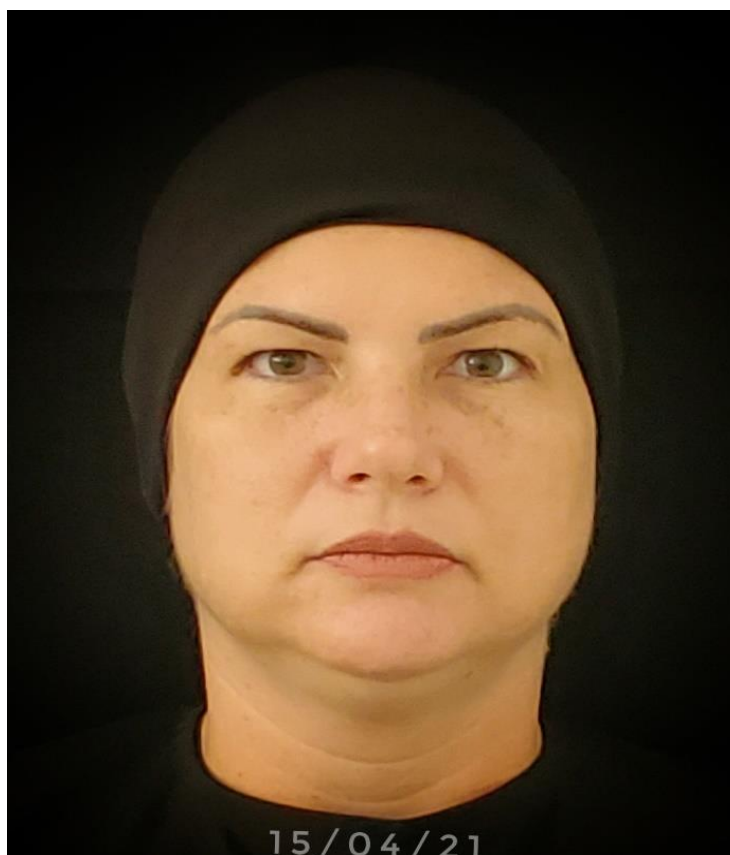


Figura 1. Fotografia Inicial.

Foi sugerido o Protocolo Guedes – Magalhães para Emagrecimento Facial. A paciente assinou o Termo de Consentimento Livre e Esclarecido (TCLE) e autorizou o uso de suas imagens em eventos e atividades científicas. A assepsia foi realizada com espuma ozonizada (OZONCARE) e após, com álcool 70*. Na sequência, foi registrada a marcação dos pontos, para a identificação das áreas envolvidas dos coxins superficiais (**Figura 2**).

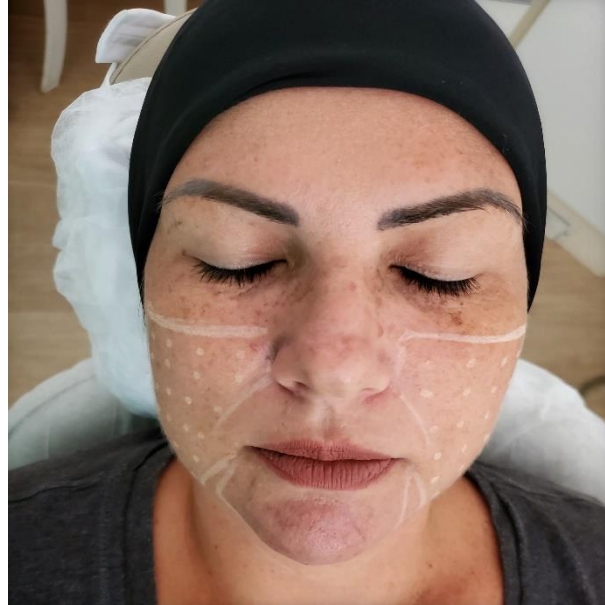


Figura 2. Marcação dos pontos.

Com aparelho de laser de baixa potência, feixe infra vermelho, 808 nm, (MMO), irradiou-se 2 Joules por segmento, abrangendo toda a região de interesse (**Figura 3**).

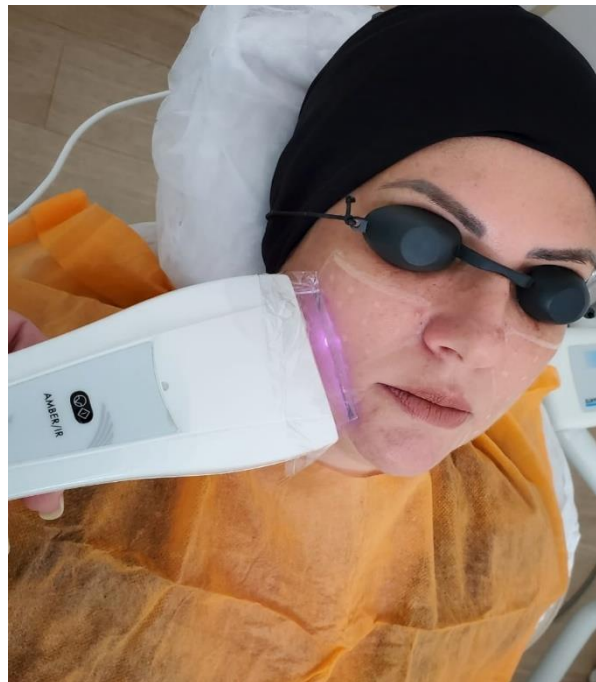

Figura 3. Uso do Laser infra vermelho.

Na sequência, procedeu-se anestesia, em botões anestésicos seguida pela injeção no ponto mais distal do mapeamento, da mescla de produtos: desoxicolato de sódio a 1%, ácido hialurônico a 5% e DMAE a 5% (NEXT PHARMA), aplicada com microcânula 22 G de 50 mm (VOLMED), na camada subcutânea dos coxins adiposos superficiais medial, nasolabial e jowls em ambos os lados e na quantidade de 0,2 ml por ponto (**Figura 4**).

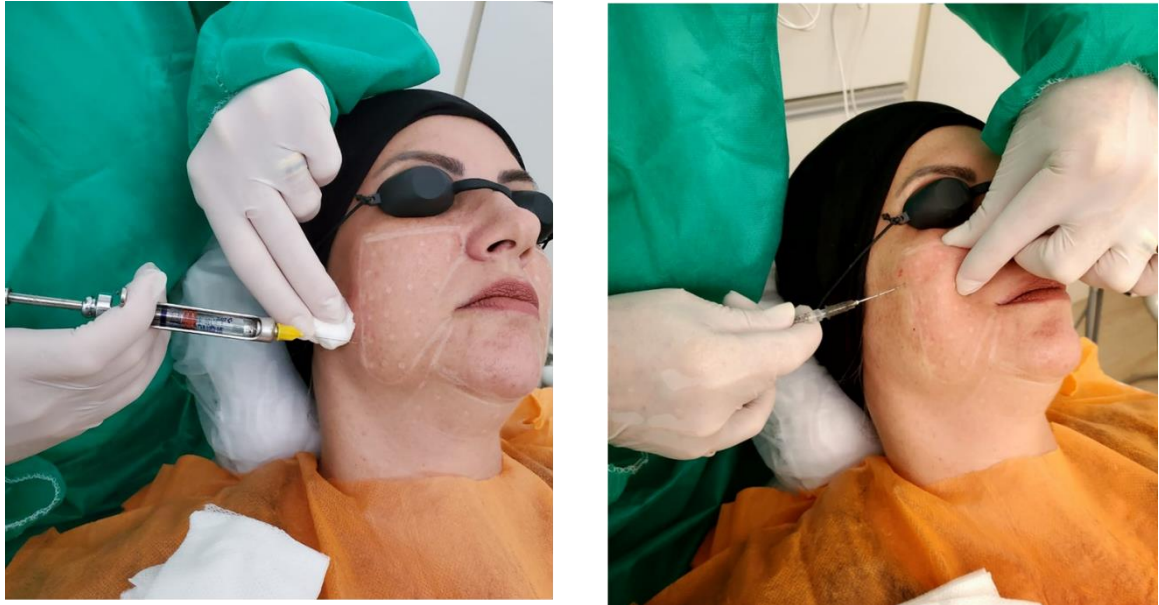


Figura 4. Anestesia local e Aplicação da mescla.

Aguardamos 20 minutos para iniciar a conduta do pós operatório imediato, com a irradiação do laser, feixe vermelho, 660 nm com o mesmo aparelho já referido e a mesma dosimetria e com a finalidade de modular o processo inflamatório (**Figura 5**).

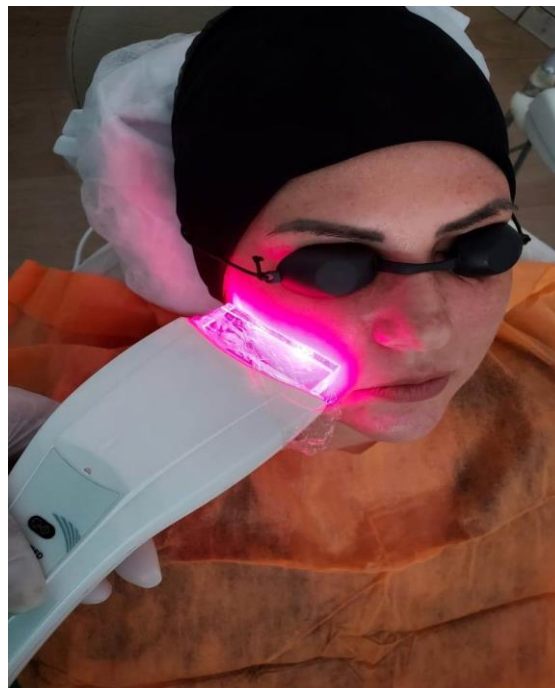

Figura 5. Modulação com laser vermelho no pós-imediato.

Na sequência, realizou-se drenagem manual e assim que findada, a paciente recebeu as orientações pós operatórias. Após 72 horas, a paciente retornou para o início das sessões de drenagem (vacuoterapia associada à laserterapia, no total de cinco sessões, com o aparelho Vacum Laser (MMO - **Figura 6**).

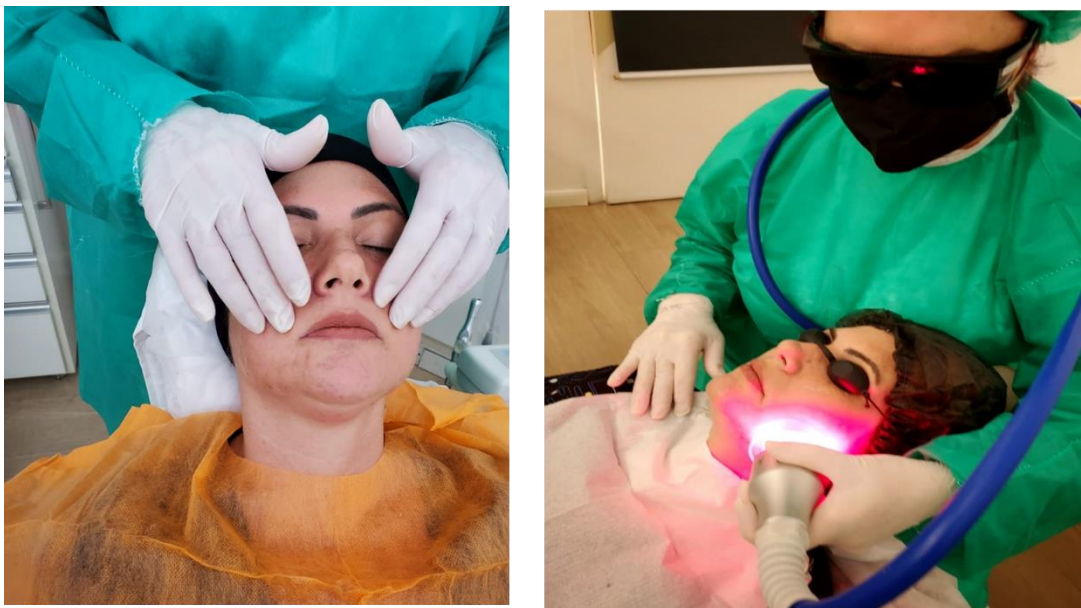

Figura 6. Drenagem manual e Drenagem com vacum laser após 72 horas.

Foi orientada também o controle do peso por meio de dieta equilibrada e atividades físicas, para manutenção do resultado. Retornos periódicos realizados para o acompanhamento do tratamento (**Figura 7**).

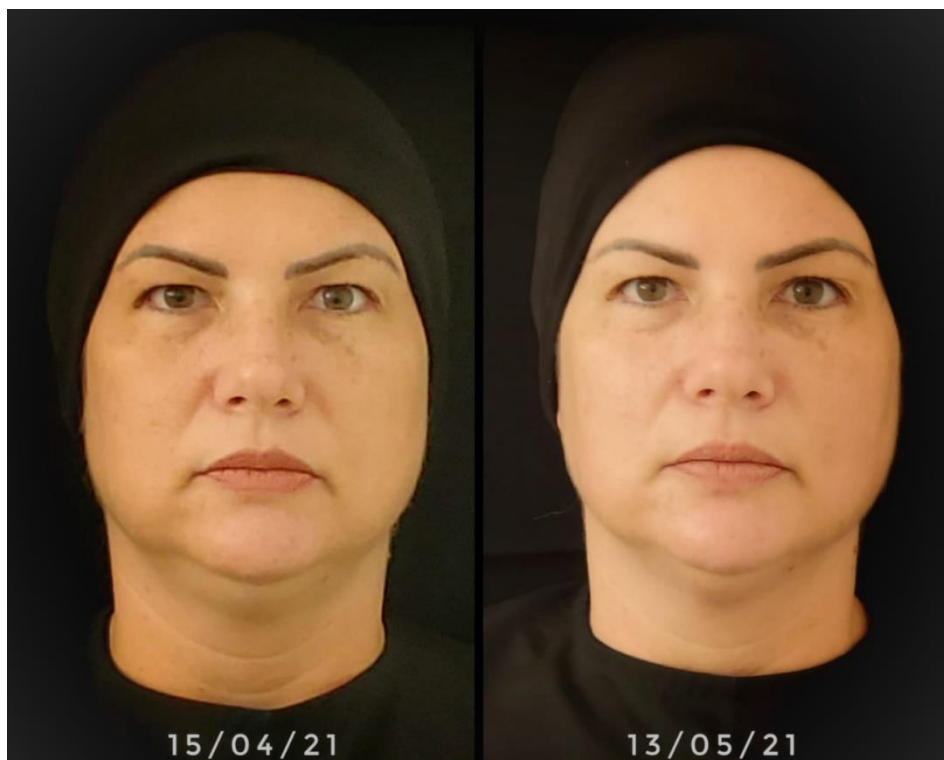

Figura 7. Resultado de 28 dias de tratamento.

RESULTADOS E DISCUSSÃO

O envelhecimento da face está relacionado ao comportamento das estruturas que a compõem. As mudanças decorrentes deste processo, estão relacionadas com a reabsorção óssea, atrofia dos coxins adiposos profundos, flacidez dos ligamentos aponeuróticos, perda de tônus da musculatura elevadora facial, flacidez da pele e alterações do volume dos compartimentos superficiais de gordura que, com o passar dos anos, propiciam mudanças significativas em seu contorno. Todas estas mudanças levam ao processo de “quadralização facial” que faz com que a forma da face mude, de um trapézio invertido na juventude, para um quadrado, na idade mais avançada⁷.

Dando ênfase aos compartimentos superficiais de gordura do rosto, especificamente os coxins medial, nasolabial e jowls, observa-se na literatura científica desde 2007, uma tendência à hipertrofia e seu deslocamento com ajuda da gravidade no sentido descendente, se debruçando sobre a região perioral, agravando o sulco nasolabial e sulco mentolabial, bigode chinês e rugas de marionete, respectivamente. Para gerenciar o volume desses compartimentos superficiais de gordura, faz-se o procedimento denominado de Emagrecimento Facial⁸.

Esta forma de tratamento está indicada em diversas situações:

- Para pacientes que desejam definir melhor, o contorno facial, que possuem aumento de gordura superficial na face;
- Para pacientes que realizarão ritidectomia ou lifting com fios (a face fica mais leve e prolonga os benefícios da ação dos fios faciais);
- Quando somente a bichectomia não trouxe o resultado esperado;
- Indicado aos pacientes de face redonda ou oval, onde a bichectomia também poderá ser associada;
- Pacientes que possuem bolsas infra orbitárias (bolsas de gordura abaixo dos olhos).

Para exemplificar os benefícios da redução dos compartimentos superficiais de gordura da face, apresentamos um caso clínico, de uma paciente com aumento no volume facial, nos terços médio e inferior, onde propusemos inicialmente, o Emagrecimento Facial, pelo Protocolo Guedes-Magalhães, realizado sob anestesia local, através de bloqueios regionais e em apenas, uma única sessão.

Aplicamos o produto, mescla com desoxicolato de sódio 1%DMAE 5% (Next Pharma), com microcânula 25 G de 50 mm, observando criteriosamente, a quantidade necessária em cada área trabalhada. Neste caso, usamos 0,2 ml por ponto previamente esquematizado na face. Nos cuidados pós procedimento, de forma imediata, modulamos com o laser vermelho (Vênus- MMO) de 2 a 4 joules por toda região tratada e após 72 (setenta e duas) horas, associamos o Laser (Vacum Laser- MMO) para drenagem. Procedemos mais 3 (três) sessões de drenagem e acompanhamento, também, com intervalos de 72 (setenta e duas) horas entre elas.

Foram observados resultados visíveis parciais, a partir da 2ª semana e resultados finais, em cerca de 30 (trinta) dias.

CONCLUSÃO

Após 28 dias, ficou evidente a perda de volume e conseqüentemente, o peso dos compartimentos adiposos superficiais medial, nasolabial e jowls, resultando no equilíbrio estético. O Protocolo Guedes-Magalhães para Emagrecimento Facial é um procedimento com alto grau de satisfação, pois proporciona resultados visíveis tanto para favorecer o equilíbrio do volume facial, correção de assimetrias de tecido mole, quanto a proporcionar condição de leveza para futuros tratamentos cirúrgicos e não cirúrgicos, dentro da Harmonização Orofacial.

REFERÊNCIAS

1. Cotofana S, Fratila AA, Schenck TI, Redka-Swoboda W, Zilinsky I, Pavicic T. The Anatomy of the Aging Face: A Review. *Facial Plast Surg.* 2016;32(3):253-260.
2. Silva JD, Alcântara GA. Os benefícios da vitamina C na prevenção do envelhecimento cutâneo. *Anais do 18º Simpósio de TCC e 15º Seminário de IC do Centro Universitário ICESP.* 2019(18): 266-270.
3. Perricone N. O Fim das Rugas: Um método natural definitivo para evitar o envelhecimento da pele. *2001 (18): 66-213.*
4. Coimbra DD, Uribe NC, Oliveira BS. "Quadralização facial" no processo do Envelhecimento. **Surg Cosmet Dermatol.** 2014;6(1):65-71.
5. Pereira IM, Guedes R, Magalhães MAD. (2021). Particularidades do uso de injetáveis na redução de gordura localizada na face. *AESTHETIC OROFACIAL SCIENCE.* 2021; 2(1), 49-60.
6. Guedes R, Magalhães MA. *Conceitos e Princípios do Protocolo Guedes Magalhães para Emagrecimento Facial.* Porto Alegre: MR Odontologia e Estética, 1ª edição, 2022.
7. Rohrich RJ, Pessa JE. The Fat Compartments of the Face Anatomy and Clinical Implications. *Plast Reconstr Surg.* 2007;119(2219):31–9.
8. Archangelo, F. F. M et al. Protocolo Guedes-Magalhães para Emagrecimento Facial. In: Congresso da Sociedade Brasileira de Toxina Botulínica e Implantes Faciais - SBTI, 4., 2019. São Paulo-SP. *Anais SBTI.* Ribeirão Preto, SP: Editora Tota, 2019, p. 212.